

羊膜移植講習会

術後管理と合併症

愛媛大眼科 原 祐子

羊膜移植の対象疾患

- 瘢痕性角結膜症
 - 化学外傷
 - Stevens-Johnson症候群
 - 眼類天疱瘡

消炎が大事

- 再発性翼状片
- 角膜穿孔
- 遷延性角膜上皮欠損
- 水疱性角膜症の疼痛対策

上皮保護が大事

重症度、治療目的もさまざま・・・



術後管理


- 基本的には 抗菌薬+ステロイド薬

消炎

ステロイドをしっかり
リンデロン点眼
全身投与
免疫抑制薬

上皮保護

ステロイドを少なめに
フルメトロン点眼
防腐剤のカット
涙点プラグや血清点眼
治療用SCL



合併症

基本的には合併症の少ない手術

- 羊膜に起因する合併症
- 手術適応の誤り
- 手術手技に関連する合併症
- 原疾患の再燃
- 術後管理による合併症



羊膜に起因する合併症

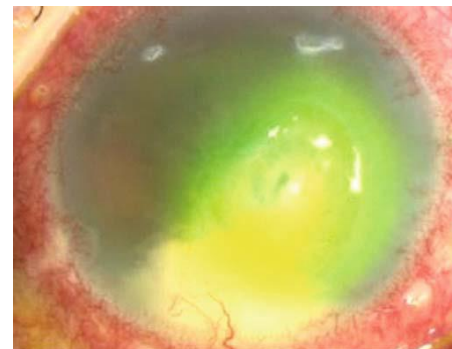
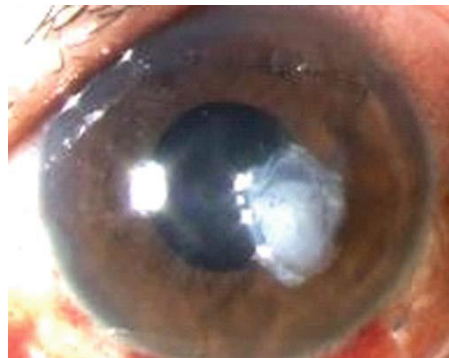○ 感染症

1994年～2001年にマイアミ大学で羊膜移植術後326眼中11眼(3.4%) に前眼部感染症を発症

ただし凍結羊膜の保存液からの培養陽性率は0%

Marangon FB; Cornea 2004

角膜潰瘍にMultilayer AMTを施行した際にMRSA感染を
発症
Hori Y et al ; JJO 2009



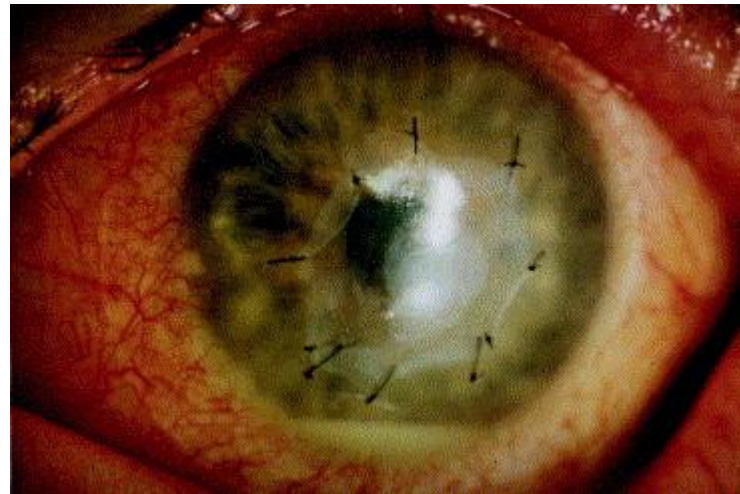
羊膜に起因する合併症

- 羊膜に対する免疫反応

羊膜自体はもともと免疫反応を起こしにくい組織

同一ドナーからの羊膜を複数回使用したところ、前房蓄膿を伴う無菌性免疫反応を生じた

Gabler B Ophthalmology 2000



手術適応の誤り

- 瘢痕性角結膜症
- 再発性翼状片
- 角膜穿孔
- 遷延性角膜上皮欠損
- 水疱性角膜症の疼痛対策

術前のチェック項目

- ✓ 輪部機能の程度
- ✓ 涙液分泌
- ✓ 閉瞼の状態
- ✓ 睫毛乱生の程度
- ✓ 穿孔の大きさ



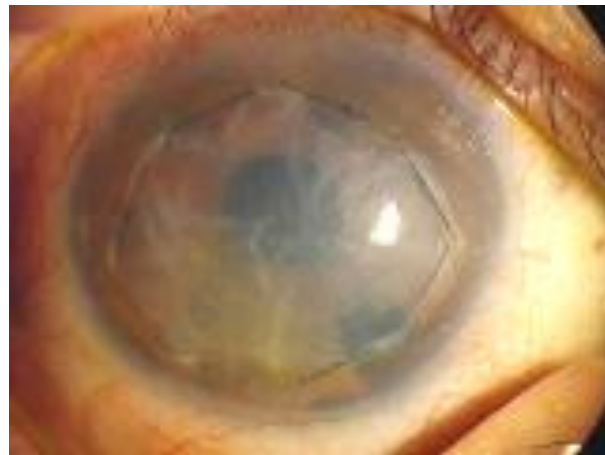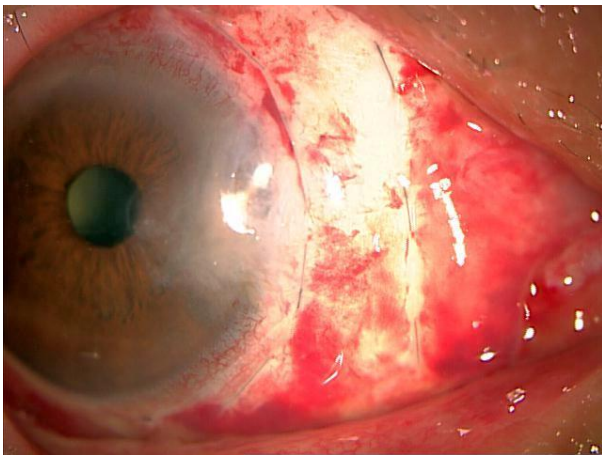
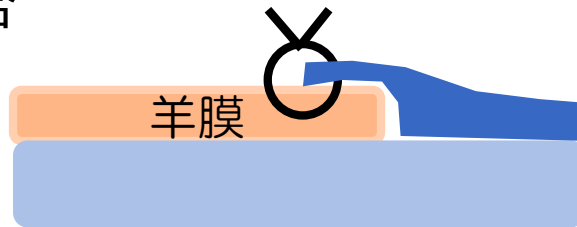
手術手技に関連する合併症

- 縫合不全

羊膜はたるまないようしっかり引っ張って縫着

長めのバイトで断端がめくれないように

羊膜上に上皮を張らせたい場合には、羊膜の上に少しかぶせるように縫合



- 羊膜下出血



原疾患の再燃・術後管理による合併症

- 瘢痕性角結膜症
 - 化学外傷
 - Stevens-Johnson症候群
 - 眼類天疱瘡
 - 再発性翼状片
 - 角膜穿孔
 - 遷延性角膜上皮欠損
 - 水疱性角膜症の疼痛対策
- 消炎不足による再発
- 瘢痕組織の切除不足、MMC処理
- 術後の上皮の管理が不十分

基本的には合併症の少ない手術

